



SCACEST con oclusión de 2 vasos

Julio 2021

Antecedentes Personales

HTA

Fumador de 20 cigarrillos/día.

Consumidor habitual de cocaína

No DM o dislipemia.

No cardiopatía previa conocida.

Tratamiento habitual: ninguno

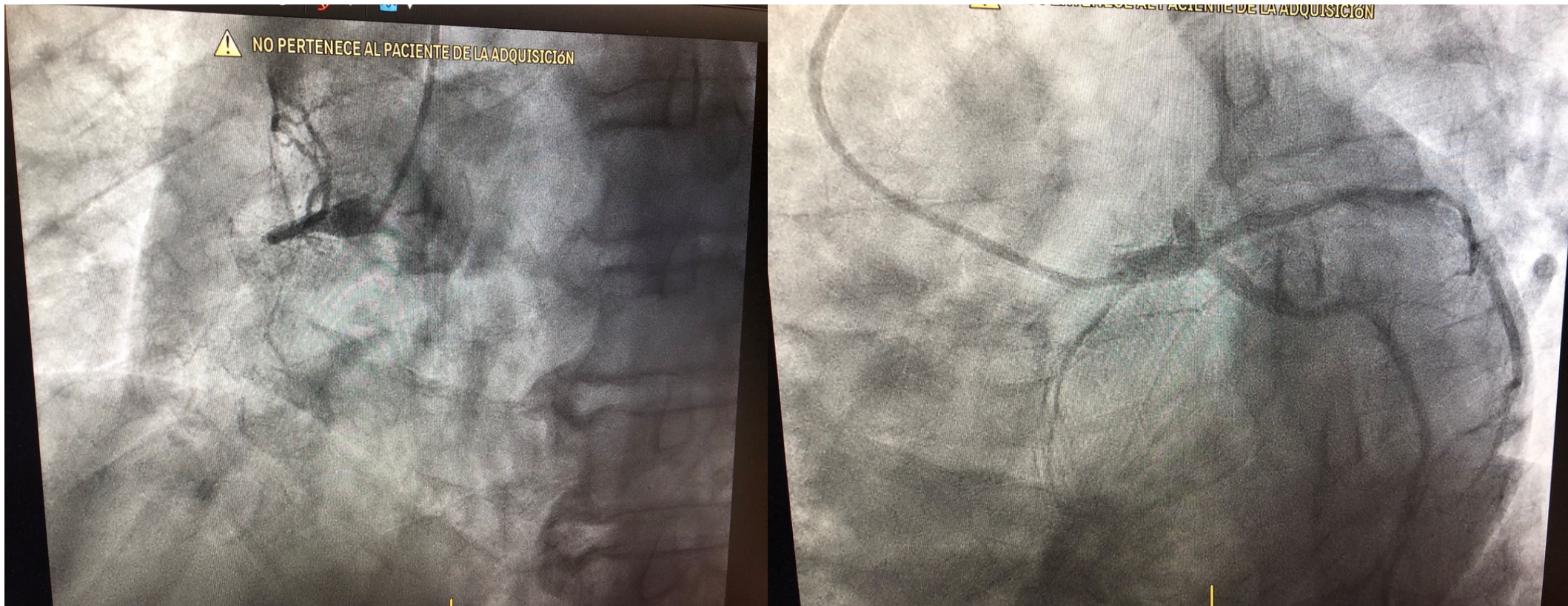
Historia actual

Ingreso por SCACEST anterior Killip II.

Se administran 300mg de clopidogrel, 300mg de AAS y se activa ACTP primaria.

2hs desde inicio del dolor hasta su llegada al centro hospitalario

Coronariografía diagnóstica



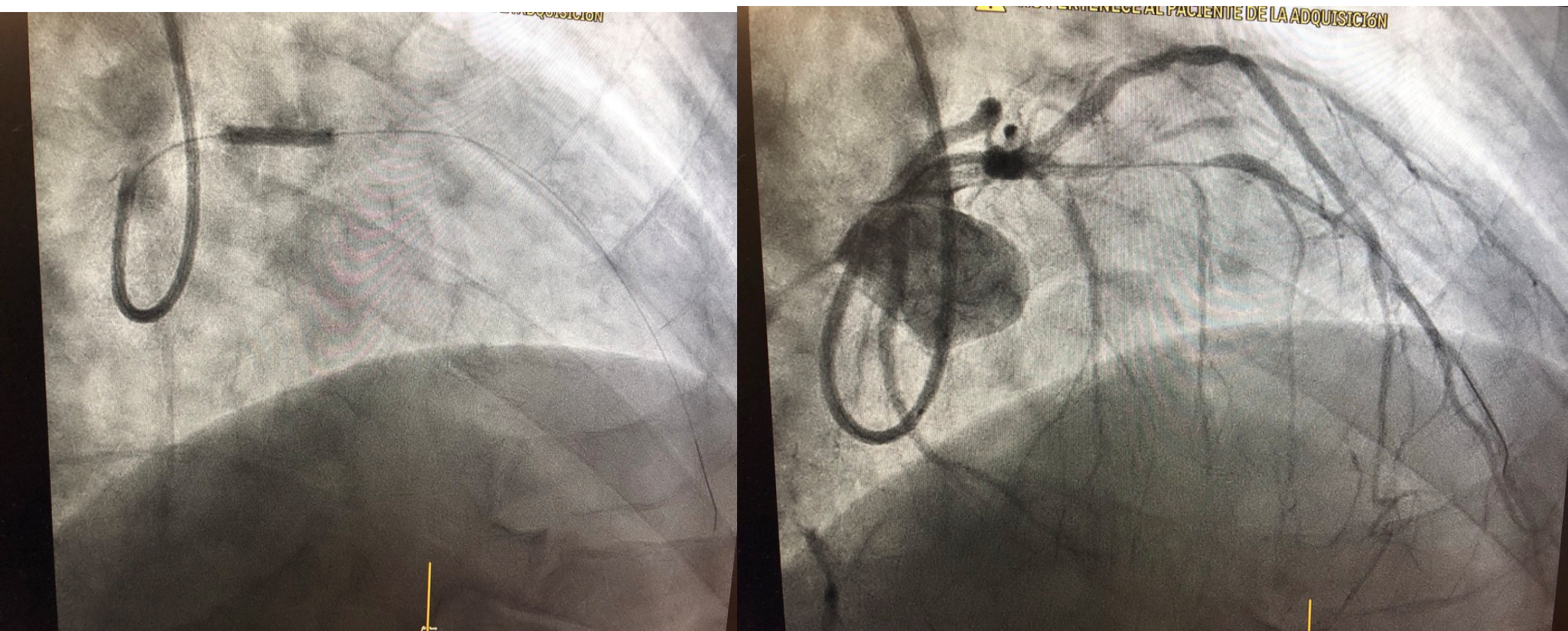
Coronariografía diagnóstica

Oclusion trombótica DA proximal

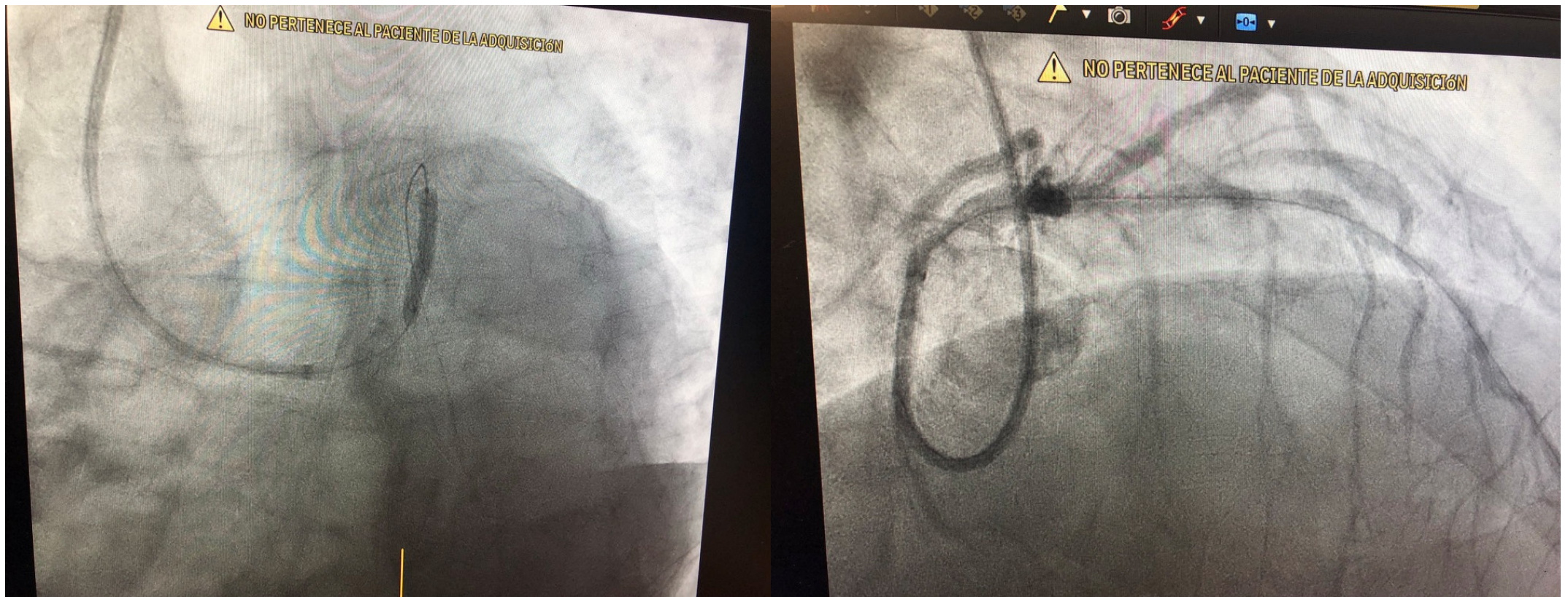
Lesión severa en segmento medio de bisectriz

Oclusion CD proximal de aspecto subagudo/crónico

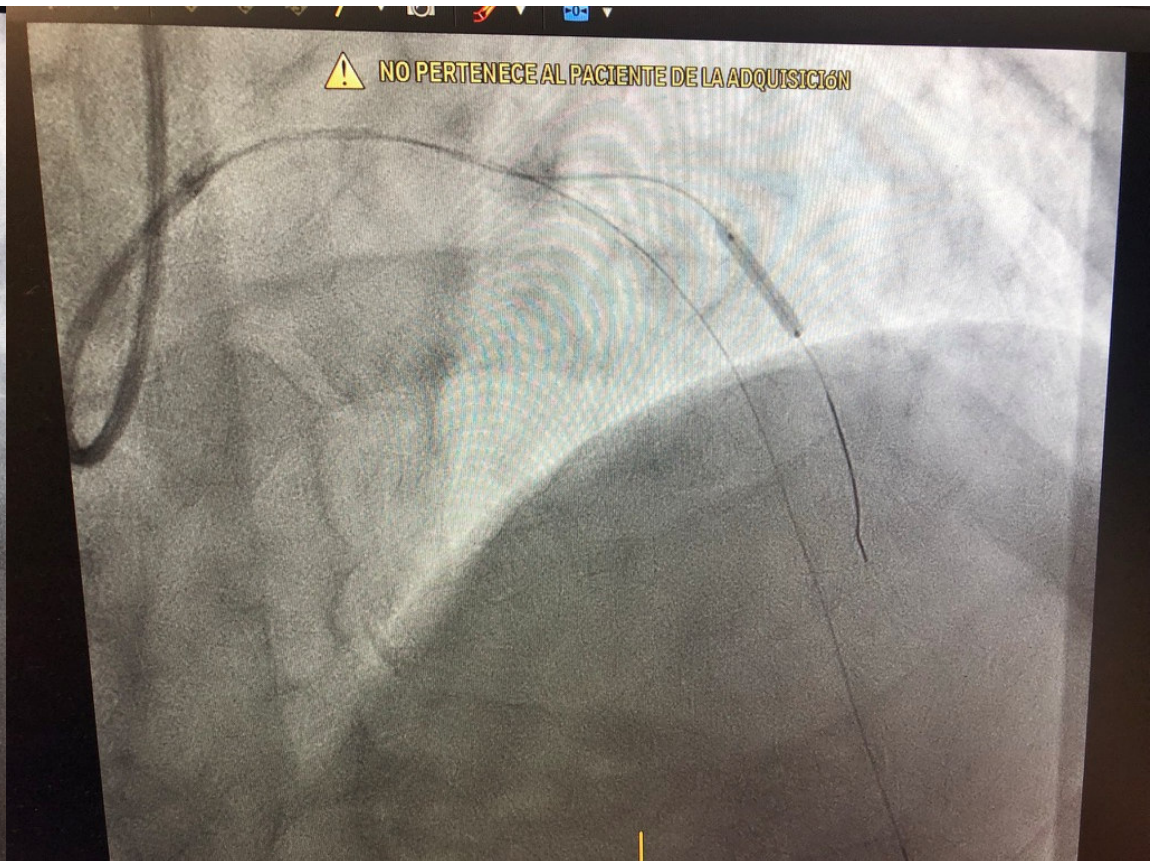
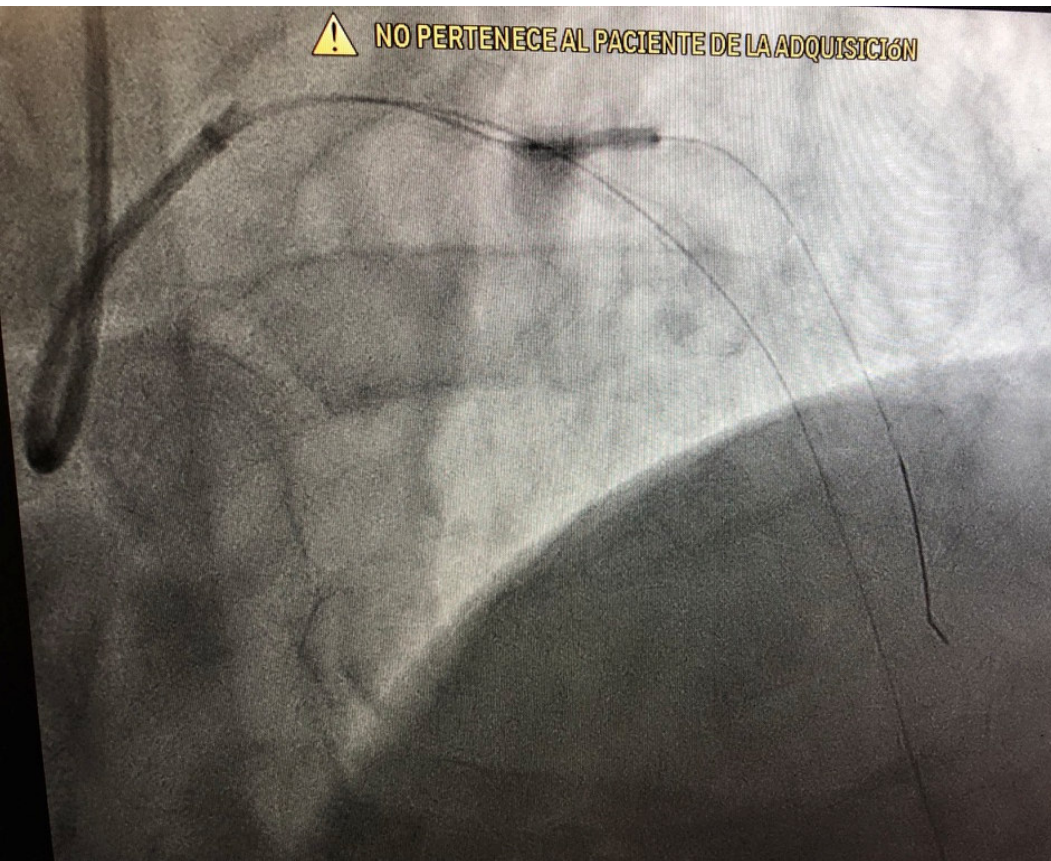
ACTP a DA proximal



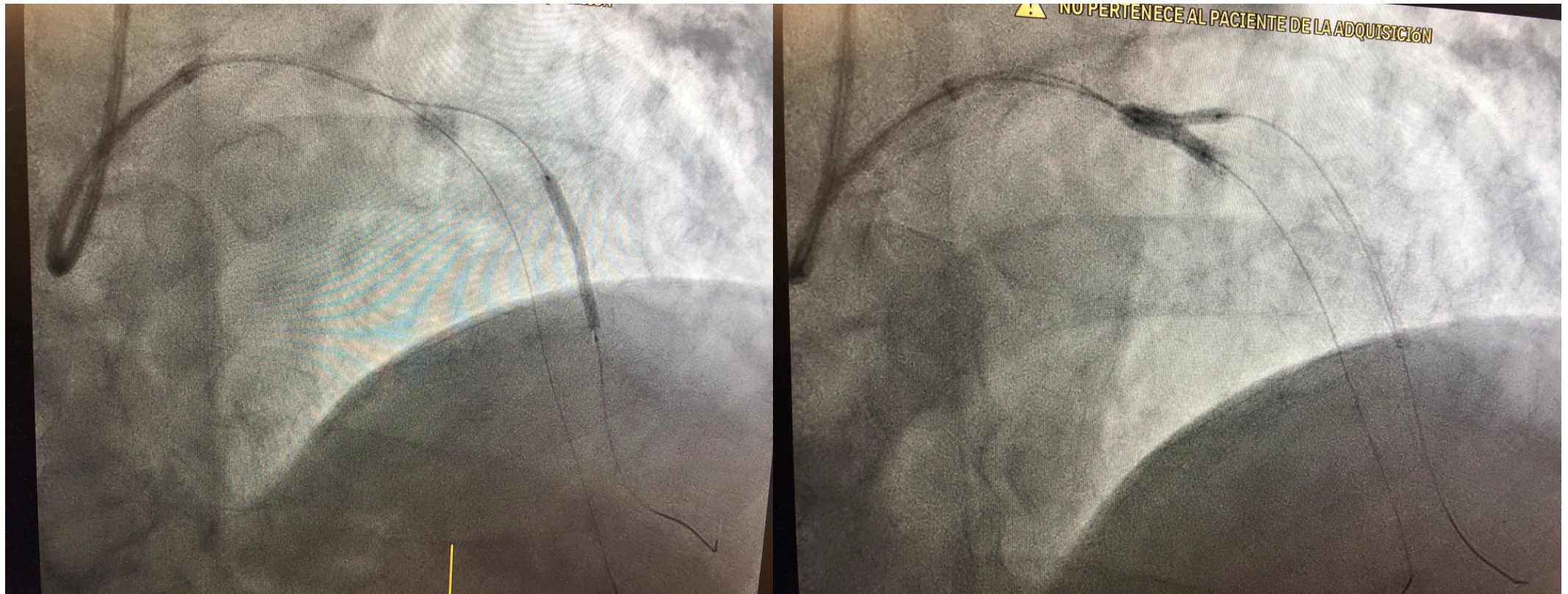
Implante de DES (Orsiro 3x30mm)



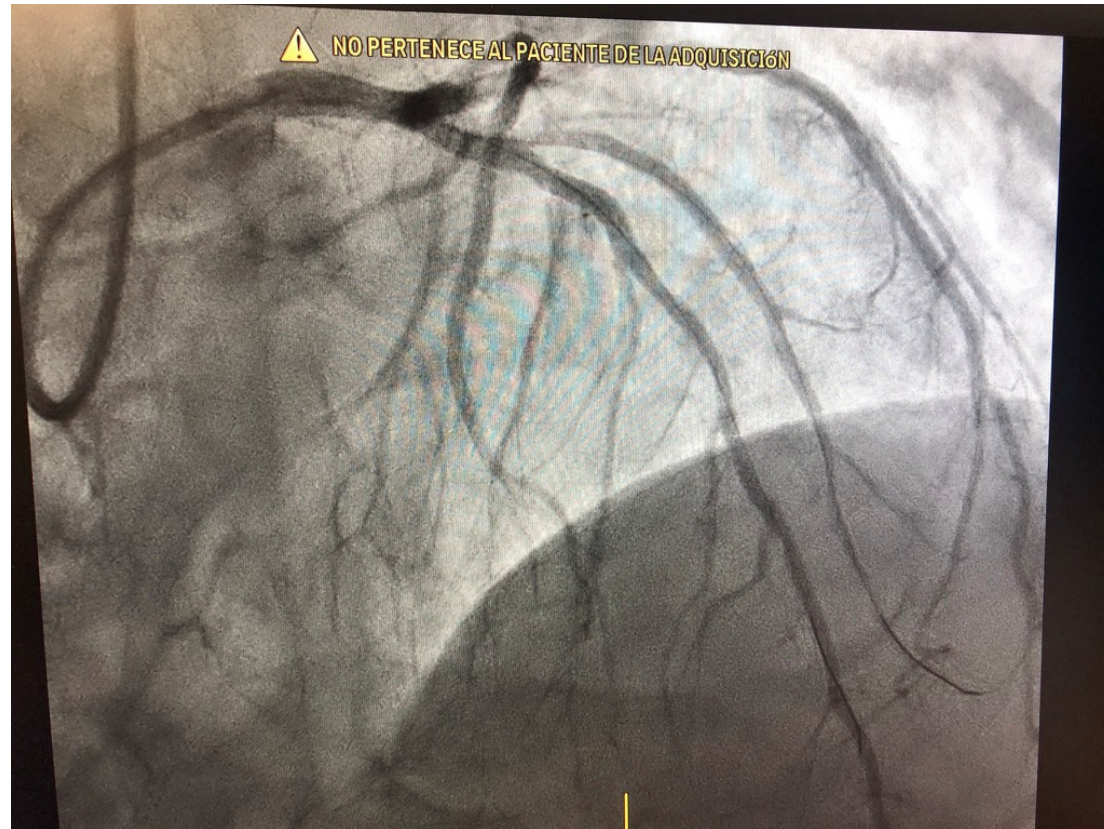
ACTP al ostium de diagonal implicada en
bifurcación y ocluida en tercio medio



Implante de stent en segmento medio de diagonal + Kisssing DA/diagonal



Resultado DA/diagonal



Evolución en UCI/planta

ACTP/DES a bisectriz en un segundo tiempo

ACTP fallida a CD

Estabilidad clínica.

DVI severa residual. FEVI 30%.

Alta con ARA-II, betabloqueante, eplerenona, AAS, ticagrelor, pantoprazol.